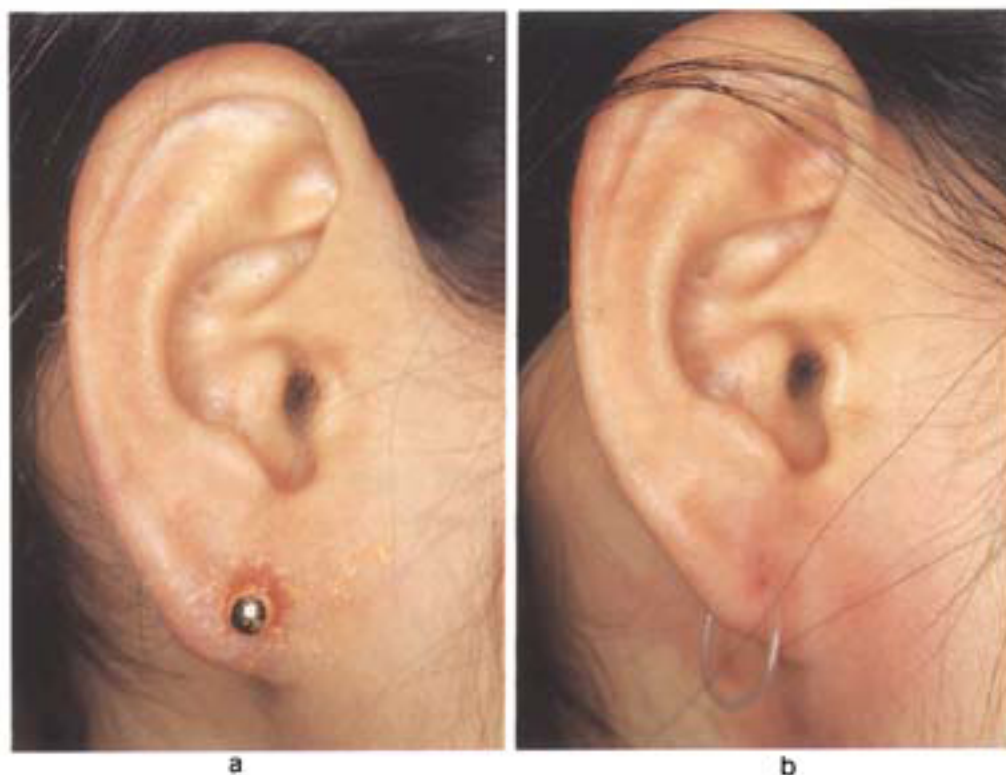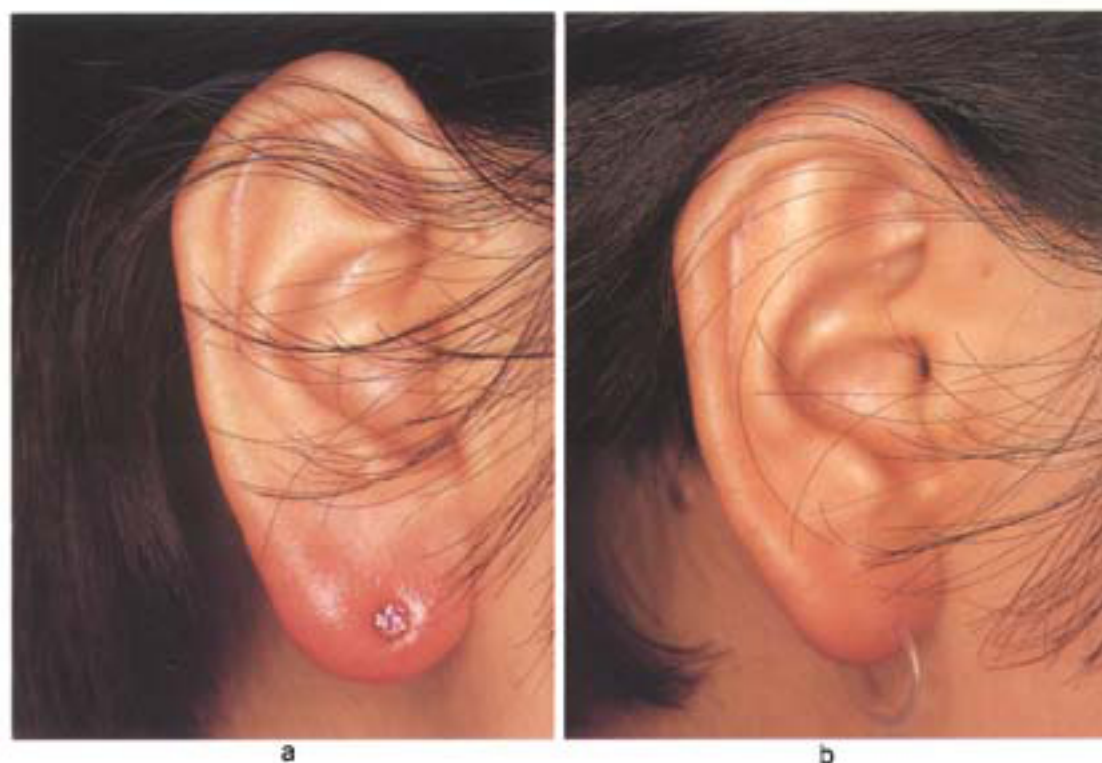


a

b

図2 接触皮膚炎が主因と考えられる症例

a: ピアッシング後3ヵ月目、消毒に使用したエタノールによる皮膚炎。b: シリコンリングピアスに置換後14日目、ステロイド軟膏にて皮膚炎は治癒し穴も温存されている。



a

b

図3 感染が主因と考えられる症例

a: ピアッシング後10日目、耳垂が厚いために消毒が不十分となり感染を起こした。b: シリコンリングピアスを挿入して8日目、抗生物質軟膏にてほぼ炎症は治まった。